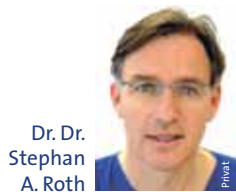

**DREI**  
Fragen an



**MÜNCHEN – Die Praxis für Mund-, Kiefer-, Gesichtschirurgie in Schwabing setzte als eine der ersten in Deutschland das Galileos-System ein. Dr. Dr. Stephan A. Roth berichtet über seine Erfahrungen.**

**SD: Seit Februar 2007 setzen Sie die digitale Volumentomographie in Ihrer Praxis ein. Wie ist Ihr Resümee der ersten Monate?**

**Roth:** Wir gehörten nach der Universität Köln und der Charité in Berlin zu den ersten, die dieses Gerät in Deutschland eingesetzt haben. Der Volumentomograph funktioniert sehr gut und läuft wartungsarm. Die Bildqualität ist sehr gut.

**SD: Was ist aus Sicht des Praxismanagements zu der neuen Technik zu sagen?**

**Roth:** Es hat sich bei dem hohen Durchsatz in unserer Praxis bewährt, dass wir neben dem Volumentomographen auch noch das OPG in der Praxis haben. Während die Panoramaaufnahmen sehr schnell zur Verfügung stehen, zeigt sich doch, dass es bei einer Rekonstruktionszeit von sieben Minuten etwa zehn Minuten dauert, bis man das Bild mit dem Patienten besprechen kann. Bei den komplexen Fragestellungen, für die wir die DVT einsetzen, benötigen wir auch mehr Zeit für die Besprechungen mit dem Patienten.

Zunächst war ärgerlich, dass der „Viewer“, die Software, mit deren Hilfe auch der überweisende Zahnarzt die Abbildungen betrachten kann, nicht funktionierte. Doch dieses Problem hat sich inzwischen lösen lassen.

**SD: Wie beurteilen Sie die Auflösung der 3D-Röntgenbilder im Vergleich zu herkömmlichen 2D-Röntgenbildern – oder auch zum CT?**

**Roth:** Die Auflösung ist sehr gut, das sind tolle Bilder. Es macht viel Spaß, damit zu arbeiten. (jp)

**MÜNCHEN – Eine neue Generation von Röntengeräten hält Einzug in die Zahnmedizin: die Digitale Volumentomographie (DVT).**

Die Computertomographie (CT) hat schon eine fast fünf Jahrzehnte lange Geschichte hinter sich: Zwischen 1960 und 1971 realisierte nach Vorarbeiten des Physikers Allan M. Cormack der Elektrotechniker Godfrey Hounsfield mehrere Prototypen. 1971 konnten sie die erste CT-Aufnahme eines Menschen machen. Für ihre Arbeiten erhielten beide 1979 gemeinsam den Nobelpreis für Medizin.

Zur heutigen Gerätegeneration zählen gekoppelte oder getrackte Mehrzeilen-CT's und Cone-Beam Geräte. Diese sind wegen der schnell aufzubereitenden großen Bilddatenmenge und der sehr komplexen Mathematik erst in den letzten Jahren technisch realisierbar und bezahlbar geworden.

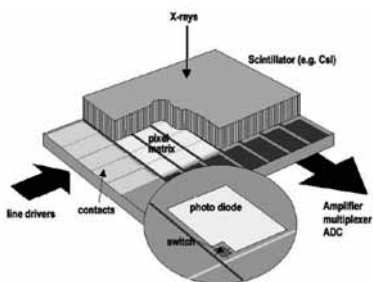


Abb. 2: Aufbau Flat Panel Detector

# Eine neue Generation

## Digitale Volumentomographie in der Zahnmedizin

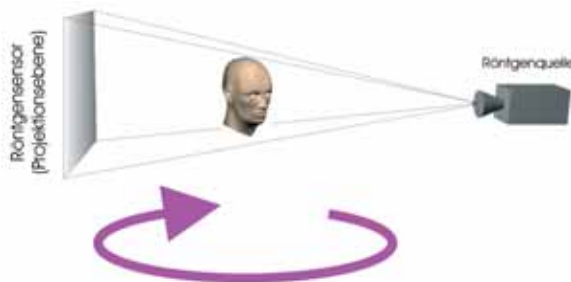


Abb. 1: Prinzip Cone-Beam DVT

Eine Röntgenquelle mit „keulen“- oder pyramidenförmigem Röntgenstrahl und einer gegenüberliegenden Detektor-einheit umkreist den Patienten. Es entstehen ca. 300 Projektionsaufnahmen aus unterschiedlichen Positionen. (Abb. 1)

Anhand dieser Projektionen und der geometrischen Verhältnisse des Aufnahmeobjekts zu den Projektionen wird in einem mathematisch sehr aufwendigen Verfahren, der Rekonstruktion, auf das ursprüngliche Objekt (den Patienten) zurückgerechnet. Die kleinste Ortseinheit, das Voxel, wird würfelförmig mit Kantenlängen von 0,1 mm bis 0,4 mm dargestellt. Sein In-

halt entspricht dem Grauwert an dieser Stelle.

Aus diesem Voxelwürfel, der die 3D-Röntgeninformation des Patienten enthält, können einzelne Schichten (Schnitte) herausgeführt und abgebildet werden.

Bei den Röntgendetektoren verwenden fast alle Hersteller neuartige, großflächige Halbleiterdetektoren (FPD - Flat Panel Detector), bei denen die Röntgeninformation ohne geometrische Verzeichnung in ein digitales Projektionsbild umgewandelt wird (Abb. 2).

Eine ältere Technologie stellt die Bildverstärkerröhre dar (Abb. 3). Sie weist einen Verschleiß durch den normalen Betrieb auf, der durch

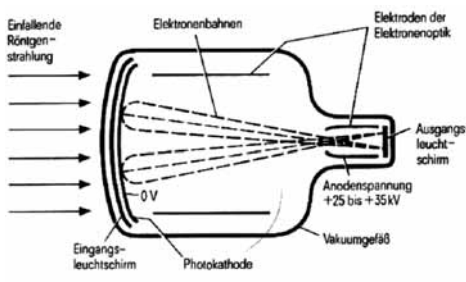


Abb. 3: Funktionsprinzip Bildverstärker

Wartungsarbeiten ausgeglichen werden muss. Außerdem müssen Unlinearitäten im Randbereich und Beeinflussung durch Magnetfelder abgeschirmt oder ausgeglichen werden. Das Scanvolumen ist wegen der runden Bauform kugelförmig, beim FPD ist es zylindrisch.

### Anwendungen

Der Hauptschwerpunkt der Geräteanwendungen liegt im Bereich der Implantologie. Alle Hersteller haben in ihrer Software Exportschnittstellen mit Dicom3-Format integriert, sodass die Daten direkt

an eine Implantatplanungssoftware oder ein Navigationsgerät übergeben werden können. Einige Anbieter haben sogar eine umfangreiche Implantatplanung integriert. Die Geräte ermöglichen aber auch viele andere Anwendungen der 3D-Diagnostik: Kieferorthopädie beispielsweise, Schlafmedizin, Teilbereiche der HNO. Auch für die Präsentation und Darstellung gegenüber dem Patienten bietet die DVT Möglichkeiten. (Dipl. Phys. Armin Baumgartner, Jörg Rath)

[www.baumgartner-rath.de](http://www.baumgartner-rath.de)

## Was ist zu beachten?

### DVT: Welche Parameter zählen

**MÜNCHEN – Die Digitale Volumentomographie ist eine komplexe Technologie, bei der Kaufentscheidung sind – neben dem Preis – verschiedene Parameter zu berücksichtigen.**

- Welche Technologie setzt der Hersteller ein: Flat Panel Detector (FPD) oder Bildverstärkerröhre?
- Wie hoch ist dementsprechend der Wartungsaufwand?
- Wie groß ist der Raumbedarf für das Gerät?
- Wie hoch ist die Strahlenbelastung für den Patienten?
- Welche Position nimmt der Patient ein?

- Wie groß ist das Scanvolumen?
- Wie lange dauert eine Aufnahme?
- Wie viele Einzelbilder (Projektionen) werden angefertigt?
- Wie hoch ist die Auflösung (Voxelgröße)?
- Wie viel Rekonstruktionszeit benötigt das Gerät?
- Einsatzbereich: Sind Fernröntgenaufnahmen möglich? Unter welchen Bedingungen ist das Gerät auch für OPGs einsetzbar?
- Wie groß ist der einzelne Datensatz?
- Welche Software wird mitgeliefert? (jp)

# Was kann die Digitale Volumentomographie?

Dr. Dr. Stephan A. Roth: Einsatzmöglichkeiten in Implantologie, Endodontie und Parodontologie

**MÜNCHEN – Im Februar 2007 stellte die Praxis für Mund-, Kiefer-, Gesichtschirurgie in Schwabing von Dr. Dr. Stephan A. Roth und Wolfgang Morche ihren Volumentomographen der Öffentlichkeit vor.**

3D-Einblicke in bisher der Diagnostik kaum zugängliche Regionen des Mundraums und aus Blickwinkeln, die mit der herkömmlichen zweidimensionalen Röntgen-technik nicht möglich waren, erhält Roth durch den digitalen Volumentomographen (Galileos, Firma Sirona). Dies sei das erste Gerät seiner Art, das in Süddeutschland installiert wurde, das dritte bundesweit.

Als Haupteinsatzgebiete nennt Roth die Implantatplanung und ihre sichere, millimetergenaue Umsetzung, daneben die Entfernung von Weisheitszähnen, Wurzelspit-

zenresektionen und die Suche nach Entzündungsherden.

Bei etwa 80 Prozent aller Implantationen sähen Experten eine Computertomographie als unverzichtbar an, um zu beurteilen, ob genügend Knochensubstanz im Kiefer vorhanden sei und wo Nerven verlaufen. Der Volumentomograph mache diese Untersuchung einfacher, schneller und sicherer.

Bei der Entfernung von Weisheitszähnen könne der Zahnarzt mithilfe der Volumentomographie vergleichsweise einfach, schnell und sicher abklären, ob die Wurzel mit dem Alveolarnerv Kontakt hat und ob daher bei der Entfernung des Zahns eine Verletzung des Nerven droht. Bisher hätten Patienten häufig zur Ablärung an einen Radiologen zur herkömmlichen Computertomographie überwiesen werden müssen. Neben dem höheren Zeitauf-

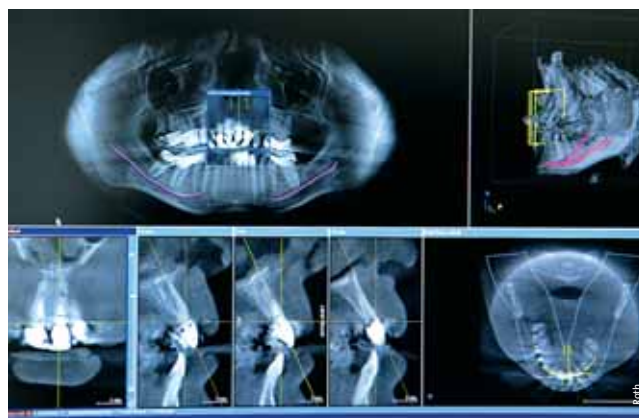
wand hätten sie auch eine höhere Strahlenbelastung in Kauf nehmen müssen.

Auch bei Wurzelspitzenresektionen lasse sich mit der 3D-Technologie deutlich zeigen, ob die Wurzelspitze in Kontakt zu einem der Äste des Trigemiusnervs steht.

Darüber hinaus gebe die neue Untersuchungsmethode Aufschluss über Entzündungsherde, die bisherigen Techni-

ken verborgen blieben. Wurzelreste, die bei früheren Extraktionen im Kiefer verblieben oder Zysten, die bisher im Röntgenshatten hinter benachbarten Zahnwurzeln versteckt lagen, könne der Zahnarzt nun genau lokalisieren. Die Ursachen unklarer Zahnschmerzen ließen sich auf diese Weise aufdecken.

Auch für die Planung einer Parodontosebehandlung



Neue Perspektiven für die Diagnostik ermöglicht die Digitale Volumentomographie.

sieht Roth Einsatzmöglichkeiten der Digitalen Volumentomographie. Mit ihrer Hilfe lasse sich genau feststellen, wie viel Knochen bereits verloren gegangen ist. Bei der Entscheidung, ob ein Zahn erhalten werden kann oder entfernt werden muss, seien diese Darstellungen hilfreich. Auch der Einsatz von Knochenersatzmaterial könne detailliert geplant werden.

Ein besonderer Vorteil der Digitalen Volumentomographie sei die geringe Strahlenbelastung: Sie liege 80 Prozent niedriger als bei der herkömmlichen Computertomographie (CT) und sei einer normalen Röntgen-Panoramaaufnahme vergleichbar. Das Gerät könne in der kieferchirurgischen Praxis eingesetzt werden, dem Patienten bleibe die Überweisung in eine radiologische Klinik oder Röntgen-Fachpraxis erspart. (jp)